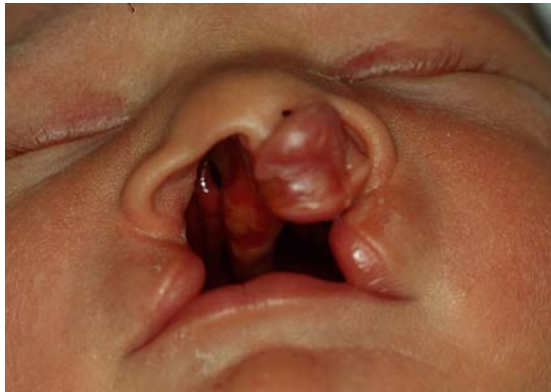

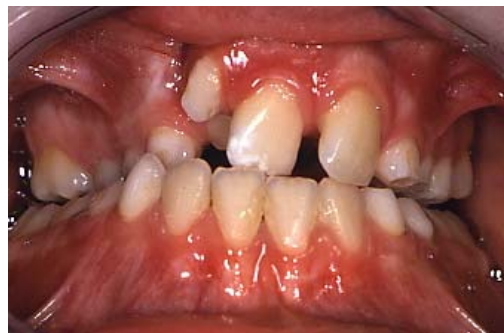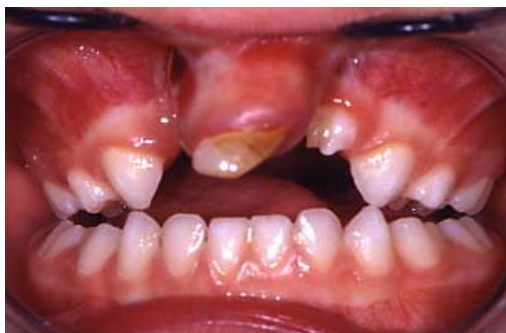Rappel des problèmes orthodontiques présentés par les patients porteurs de fente labio-palatine de la naissance à l'âge adulte. Mr. Bou Saba orthodontiste du CLP

1. Naissance : rupture de la continuité labiale et palatine



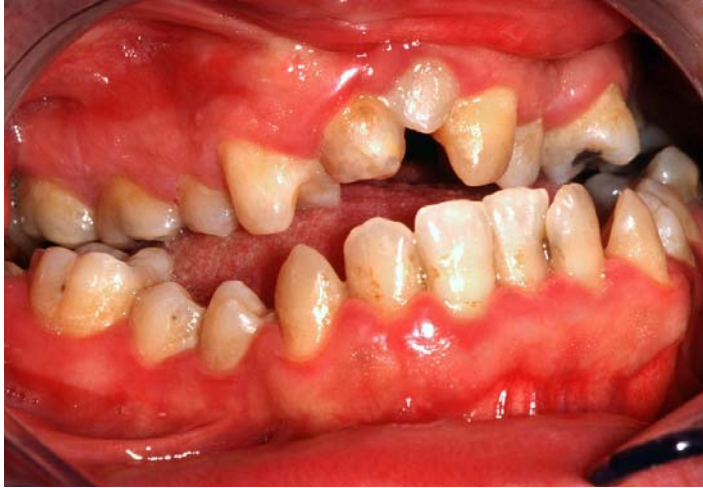2. Denture temporaire à mixte

- Dysharmonie transversale et sagittale
- Anomalie dentaire de forme, de nombre



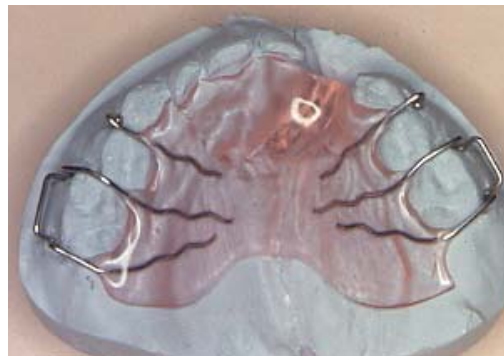
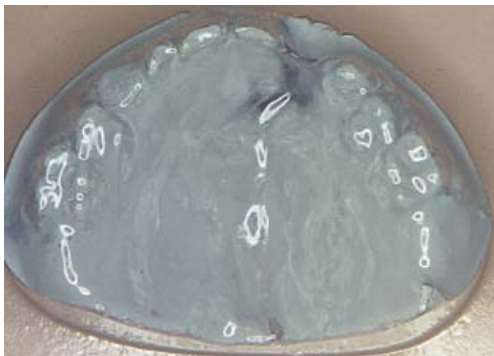3. Denture définitive

- Dysharmonie transversale et sagittale
- Anomalie dentaire de forme, de nombre
- Malposition dentaire



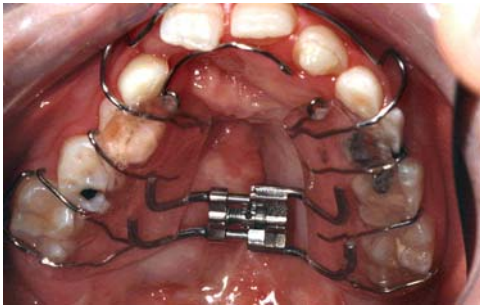
Pour ne pas arriver à l'âge adulte avec une bouche dans un aussi mauvais état, nous proposons :

1. Une phase orthopédique à la naissance : traction antéro-postérieure du pré-maxillaire si nécessaire pour la fermeture de la lèvre et correction du nez.
2. Une plaque obturatrice pour éviter une communication bucco-nasale et favoriser la phonation et la mastication.

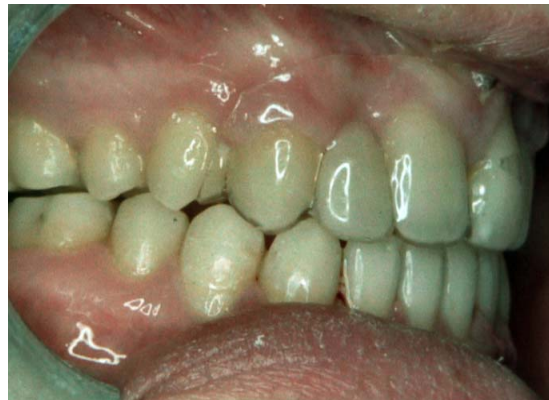
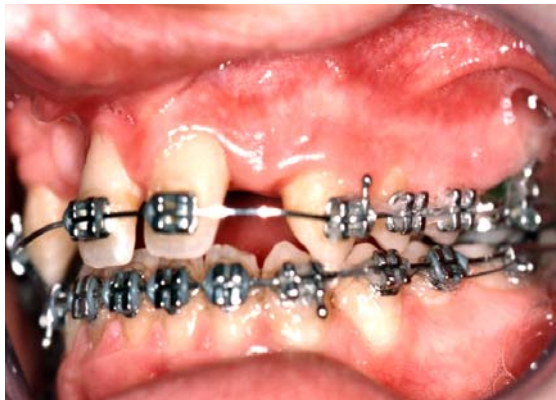
3. Une expansion orthopédique du maxillaire
lente par plaque
rapide par disjoncteur
par masque facial

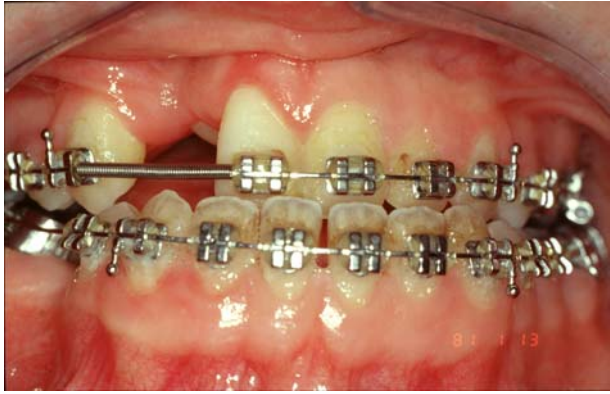exemple :



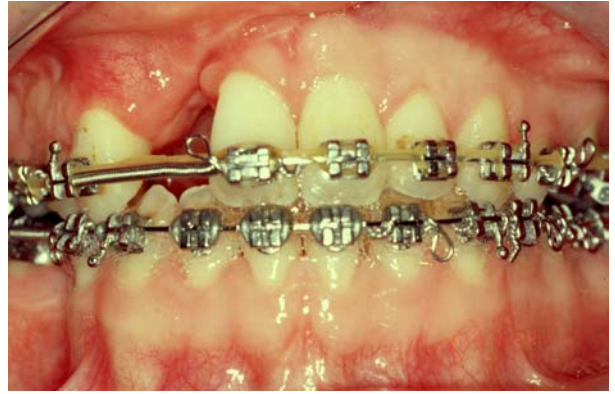4. Une orthodontie classique par appareillage fixe pour favoriser un alignement correct des arcades, une occlusion normale stable et un rapport sagittal correct.



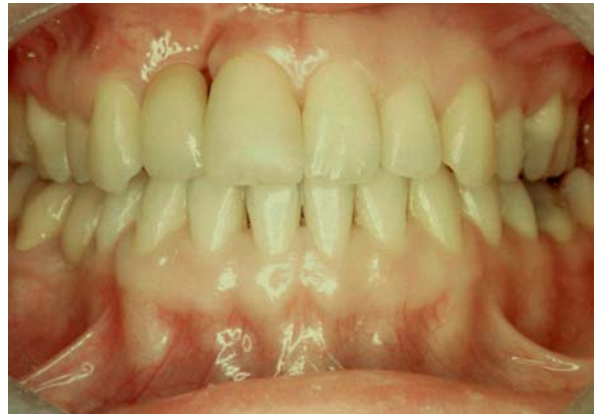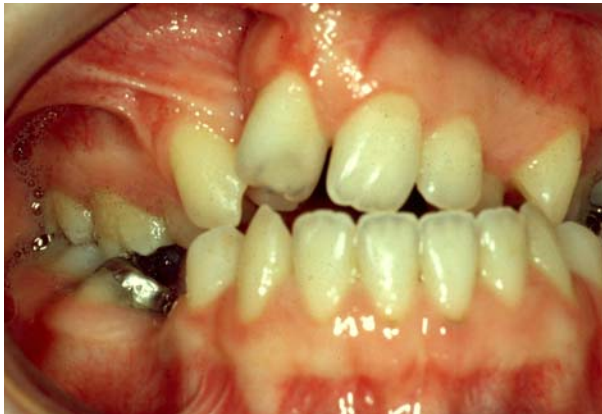5. Un traitement ortho-chirurgical :
- préparation orthodontique des arcades
 - correction squelettique par chirurgie orthognatique
 - finition orthodontique
 - réhabilitation prothétique



avant chirurgie orthognathique



après chirurgie orthognathique



....et **en fin de traitement**